HOSPITAL EVANGÉLICO DE CACHOEIRO DE ITAPEMIRIM - HECI

ODONTOLOGIA

MARCOS BETTERO CANSIAN LIMA

PERFIL CLÍNICO-EPIDEMIOLÓGICO DE PACIENTES COM OSTEORRADIONECROSE ATENDIDOS EM UM HOSPITAL FILANTRÓPICO DO SUL DO ESPÍRITO SANTO

Cachoeiro de Itapemirim – ES
Janeiro de 2026

PERFIL CLÍNICO-EPIDEMIOLÓGICO DE PACIENTES COM OSTEORRADIONECROSE ATENDIDOS EM UM HOSPITAL FILANTRÓPICO DO SUL DO ESPÍRITO SANTO

CLINICAL-EPIDEMIOLOGICAL PROFILE OF PATIENTS WITH OSTEORADIONECROSIS TREATED AT A PHILANTHROPIC HOSPITAL IN SOUTHERN ESPÍRITO SANTO

LIMA, Marcos Bettero Cansian[1]
FERREIRA, Karla Daniella Malta[2]

RESUMO

A osteorradinecrose (ORN) dos maxilares é uma complicação tardia da radioterapia em neoplasias de cabeça e pescoço, caracterizada pela exposição de osso previamente irradiado por período superior a 03 meses, na ausência de tumor residual ou recorrente. Trata-se de uma condição multifatorial, associada à dose e a técnica radioterápica, à região anatômica irradiada, à hábitos e vícios, condições sistêmicas e bucais e à realização de procedimentos cirúrgicos após radioterapia. Este estudo teve como objetivo identificar e caracterizar o perfil clínico e terapêutico dos pacientes com diagnóstico de osteorradionecrose atendidos no Hospital Evangélico de Cachoeiro de Itapemirim, Espírito Santo. Trata-se de estudo observacional, retrospectivo, baseado na análise de prontuários eletrônicos de pacientes com câncer de cavidade oral, orofaringe e laringe, atendidos entre 2015 a 2025, que evoluíram com ORN. O banco de dados foi elaborado no Microsoft Excel (Windows), e as análises estatísticas foram realizadas no ambiente Google Colab e no programa SPSS Statistics (IBM). O tempo médio para aparecimento da ORN após a radioterapia foi de 30,3 meses, com mediana de 18 meses. A média de sobrevida global foi de 8 anos e 6 meses, enquanto a mediana foi de 11 anos e 6 meses. Não foi possível estabelecer inferência causal entre as extrações e o desenvolvimento da ORN, devido à ausência de grupo comparativo. Apesar das limitações inerentes ao delineamento retrospectivo e ao tamanho amostral, os achados contribuem para a compreensão do perfil dos pacientes acometidos por ORN e reforçam a importância do acompanhamento odontológico contínuo no cuidado oncológico.

Palavras chaves: Osteorradionecrose; Radioterapia; Neoplasias Bucais; Neoplasias Orofaríngeas.

INTRODUÇÃO

O câncer de cabeça e pescoço representa um problema de saúde pública global, sendo o carcinoma de células escamosas (CEC) o principal tipo histológico, responsável por mais de 90% dos casos diagnosticados. Os principais fatores de risco associados à sua etiologia incluem o tabagismo, o etilismo e a infecção pelo vírus do papiloma humano (HPV), acometendo predominantemente a cavidade oral, faringe e a laringe (Matos et al., 2023).

---

[1] Residente do Programa de Residência Uniprofissional em Odontologia Hospitalar do Hospital Evangélico de Cachoeiro de Itapemirim-ES, marcosbetterocansian@gmail.com.

[2] Orientadora: Cirurgiã Bucomaxilofacial. Doutoranda em Clínica Médica, UFRJ-RJ. Coordenadora do Programa de Residência Uniprofissional em Odontologia Hospitalar do Hospital Evangélico de Cachoeiro de Itapemirim-ES, drakarlamalta@icloud.com.

A ocorrência dos casos é mais alarmante nos países e regiões menos desenvolvidas, representando 65% dos casos recém diagnosticados e responsável por 75% das mortes relacionadas ao câncer de cabeça e pescoço em nível global (Chaturvedi et al., 2018). Devido à natureza heterogênea desses tumores, a complexidade anatômica da área acometida e as limitações no acesso à serviços especializados, o diagnóstico precoce e o tratamento adequado é dificultado, impactando negativamente no prognóstico dos pacientes (Matos et al., 2023; Ristow et al., 2023).

A terapêutica de escolha é determinada principalmente pelo estadiamento e pela localização tumoral, podendo incluir cirurgia, radioterapia (RT) e quimioterapia, de forma isolada ou combinada (Mody et al., 2021). A RT permanece como um dos pilares do tratamento do câncer de cabeça e pescoço, sendo frequentemente empregada como terapia definitiva ou adjuvante. Apesar de seu papel fundamental no controle loco-regional da doença, a radiação ionizante provoca danos inevitáveis aos tecidos adjacentes, incluindo os ossos maxilares, particularmente quando altas doses são administradas em regiões próximas à mandíbula e à maxila (Ristow et al., 2023).

Entre as complicações tardias mais relevantes destaca-se a ORN dos maxilares, definida como a exposição de um osso previamente irradiado por um período de superior a 03 meses, sem evidência de tumor residual ou recorrente (Wong et al., 2017). A fisiopatologia da ORN é complexa e ainda objeto de debate. Inicialmente atribuída à endarterite induzida por radiação, com consequente hipóxia, hipocelularidade e hipovascularização, evidências mais recentes sustentam a hipótese de um processo fibroatrófico induzido pela radiação, associado à alteração da renovação óssea. Esse processo pode ocorrer mesmo na ausência de trauma, porém é significativamente exacerbado após procedimentos cirúrgicos dentoalveolares, o que explica a forte associação entre intervenções odontológicas pós-radioterapia e o desenvolvimento da ORN (El-Rabbany et al., 2019).

A ORN apresenta etiologia multifatorial, relacionada à dose total de radiação, à técnica radioterápica, à região anatômica irradiada, hábitos, vícios, condição de saúde bucal e à realização de procedimentos cirúrgicos em cavidade oral após o tratamento radioterápico. A necrose óssea pode apresentar diferentes padrões de extensão e evolução clínica, variando desde acometimento superficial e progressão lenta até quadros mais agressivo, com dor, infecção secundária, fístulas e fraturas patológicas, comprometendo significativamente a qualidade de vida dos pacientes (Chronopoulos et al., 2018).

Embora avanços nas técnicas radioterápicas tenham contribuído para a redução da incidência da ORN nas últimas décadas, essa complicação permanece um desafio clínico

relevante, agravado pela ausência de protocolos terapêuticos padronizados (Vahidi et al., 2020). Além disso, devido ao efeito cumulativo, a RT possui repercussões a longo prazo dificultando a compreensão do paciente aos cuidados após o término do tratamento oncológico, favorecendo a negligência no acompanhamento odontológico e, consequentemente, o desenvolvimento da ORN (Céspedes-Ajõn; Amghar-Maach; Gay-Escoda, 2022).

Diante deste contexto, o presente estudo tem como objetivo identificar e caracterizar o perfil dos pacientes com diagnóstico de câncer de cavidade oral, orofaringe e de laringe submetidos à radioterapia, que evoluíram com ORN após a finalização da terapêutica, avaliando os dados obtidos por meio de prontuários eletrônicos, distinguindo o tipo de tumor, modalidades terapêuticas empregadas.

METODOLOGIA

A pesquisa consistiu em um estudo observacional, retrospectivo, baseado na análise dos prontuários eletrônicos dos paciente atendidos no Hospital Evangélico de Cachoeiro de Itapemirim, Espírito Santo, entre os anos de 2015 a 2025. Foram incluídos pacientes com diagnóstico de neoplasia maligna de cabeça e pescoço, seja tumor primário ou metástase, classificados de acordo com a Classificação Internacional de Doenças (CID-10) C00.0, C01, C02, C03, C04, C05, C06, C06.9, C10, C10.0, C10.1, C10.2, C10.3, C10.4, C10.8, C32, C32.0, C32.1, C32.2, C32.3, C32.8, C32.9, e que tenham sido submetidos ao tratamento de radioterápico e que apresentassem, adicionalmente, registro de osteonecrose no prontuário, identificado por CID-10 M878. Foram excluídos, os pacientes com histórico de tratamento com medicamentos antirreabsortivos e os prontuários com dados incompletos, inconsistentes ou ausentes.

O levantamento bibliográfico foi realizado por meio de artigos científicos disponíveis nas bases de dados eletrônicas PubMed, Elsevier e Cocharane Library. A seleção dos descritores utilizados foi baseada nos Descritores em Ciências de Saúde (DeCS), sendo empregados os seguintes termos: "Osteorradionecrose"; "Radioterapia"; “Neoplasias Bucais’’ e “Neoplasias Orofaríngeas”.

A analise dos prontuários selecionados contemplou as seguintes variáveis: localização anatômica da neoplasia, tipo histopatológico, modalidade terapêutica empregada, dose de radiação, idade, sexo, histórico patológico pregresso, tabagismo, etilismo, presença de focos de infecção em cavidade oral, remoção ou não dos focos de

infecção, ocorrência de ORN, necessidade de abordagem cirúrgica devido a ORN, data de óbito e/ou alta hospitalar.

Com base nos dados coletados, foram analisadas a sobrevida dos pacientes que desenvolveram ORN, assim como, a presença e a remoção de focos de infecção em cavidade oral e fatores clínicos e comportamentais, incluindo dose de radiação, tabagismo, etilismo, idade, sexo e abordagens cirúrgicas realizadas para o tratamento da ORN.

O banco de dados foi elaborado utilizando o software Microsoft Excel (Windows) e as análises estatísticas foram conduzidas no programa *Google Colab*, por meio da linguagem de programação Python, e no programa *SPSS Statistics* (IBM). Inicialmente, realizou-se a análise estatística descritiva das variáveis qualitativas e quantitativas da amostra. Posteriormente, para construção de gráficos, foi utilizado o software Power BI (Windows).

Para análise da sobrevida dos pacientes com ORN, foram empregados métodos estatísticos específicos. O estimador de Kaplan-Meier foi utilizado para avaliar a sobrevida livre de ORN, definida como o tempo decorrido entre o término da radioterapia e o desenvolvimento da complicação; e avaliar sobrevida global, definida como data da primeira consulta até a data do óbito. O teste Log-Rank foi aplicado para comparar as curvas de sobrevida entre diferentes grupos, como pacientes expostos a distintas doses de radiação ou submetidos a procedimentos odontológicos prévios.

O estudo foi apresentado ao Comitê de Ética em Pesquisa (CEP) e aprovado (CAAE 85394524.8.0000.5061). A confidencialidade e o sigilo das informações extraídas foram asseguradas, não havendo utilização de identificação nominal dos participantes, os quais foram identificados por números e/ou siglas. O estudo foi conduzido em conformidade com as Diretrizes e Normas Regulamentadoras de Pesquisa Envolvendo Seres Humanos, conforme a resolução 466/12 do Conselho Nacional de Saúde.

RESULTADOS E DISCUSÃO

Foram inicialmente avaliados 26 prontuários de pacientes diagnosticados com neoplasias malignas de cabeça e pescoço que apresentaram osteorradionecrose entre os anos de 2015-2025, dos quais dois foram excluídos de acordo com os critérios previamente estabelecidos. Assim, a amostra final foi composta por 24 paciente, sendo 75% do sexo masculino e 25% do sexo feminino, com uma média de idade de 66 anos (44-83, DP 8,728) (Tabela 1). Cerca de 95,83% dos casos diagnosticados correspondem ao CEC e apenas

4,17% (1 caso) correspondeu ao carcinoma ameloblástico, corroborando com estudos prévios (Matos et al., 2023).

A orofaringe foi o sítio anatômico mais acometido (29,17%), seguido pela língua (25%), assoalho de boca (20,83%) e rebordo mandibular (12,50%) (Tabela 2). Esses achados estão em consonância com estudos populacionais que demonstram maior frequência de ORN em pacientes com tumores em cavidade oral e orofaringe, regiões frequentemente incluídas nos campos de radioterapia e, consequentemente, mais suscetíveis a complicações tardias associadas à radiação.

Tabela 1 - Dados sociodemográficos

Idade	**Mínima**	**Máxima**	**Média**
	44 Anos	83 Anos	66 Anos
Sexo	**Masculino**	**Feminino**	
	18 (75%)	6 (25%)	
Tabagismo	**Tabagista**	**Ex tabagista**	**Negam**
	9 (37,5%)	12 (50%)	3 (12,5%)
Etilismo	**Etilista**	**Ex etilista**	**Negam**
	11 (45,8%)	9 (37,5%)	4 (16,7%)
Tipo Histopatológico	**CEC**	**Carcinoma ameloblástico**	
	23 (95,83%)	1 (4,17%)	

Fonte: Elaboração própria.

No que se refere aos fatores de risco, observou-se elevada prevalência de tabagismo e etilismo, com 87,5% dos pacientes apresentando histórico de uso de tabaco (tabagistas ou ex-tabagistas) e 83,3% histórico de consumo alcoólico (Tabela 1). Esses hábitos são reconhecidos como fatores etiológicos clássicos para o câncer de cabeça e pescoço e também contribuem para a piora da resposta tecidual à radioterapia, favorecendo complicações como a osteorradionecrose. Além disso, o tabagismo é apontado como fator que agrava o processo fibroatrófico induzido por radiação, interferindo negativamente na cicatrização óssea (El-Rabbany et al., 2019).

Tabela 2 - Região anatômica

Local	Número de pacientes	Porcentagem
Orofaringe	7	29,17%
Língua	6	25%
Assoalho de boca	5	20,83%
Rebordo de mandíbula	3	12,50%
Laringe	1	4,17%
Palato duro	1	4,17%
Rebordo de maxilla	1	4,17%
Total	24	100%

Fonte: Elaboração própria.

Em relação ao tratamento quimioterápico, cerca de 87,5% dos pacientes realizaram o tratamento adjuvante associado à radioterapia. Quanto às doses de radiação, 16,67% dos pacientes receberam doses elevadas (7020 Gy), enquanto 4,17% receberam a menor dose registrada (3150 Gy) (Tabela 3). A literatura descreve que protocolos de RT para câncer de cabeça e pescoço geralmente variam entre 50 e 70 Gy, administrados ao longo de 4 a 7 semanas, com o objetivo de maximizar o controle tumoral e minimizar danos aos tecidos adjacentes (Munhoz et al., 2021; Carlo et al., 2019). Dose elevadas, geralmente acima de 65Gy, estão associadas ao risco de ORN, em razão da redução da densidade capilar e do comprometimento progressivo da vascularização óssea (Vahidi et al., 2020).

Tabela 3 - Tratamento quimioterápico e radioterápico

Quimioterapia						
CDDP	**CDDP + 5FU**	**Carboplatina + Paclitaxel**		**Não realizou**	**Não informado**	
15 (62,5%)	3 (12,5%)	2 (8,33%)		3 (12,5%)	1 (4,17%)	
Radioterapia, dose em Grays (Gy)						
7000Gy	7020Gy	6600Gy	6000Gy	3150Gy	115.2Gy	Sem relato
15 (62,5%)	4 (16,67%)	1 (4,17%)	1 (4,17%)	1 (4,17%)	1 (4,17%)	1 (4,17%)

Fonte: Elaboração própria.

Do ponto de vista fisiopatológico, os achados do presente estudo dialogam com os modelos atualmente mais aceito para o desenvolvimento da ORN. Esse processo pode

ocorrer espontaneamente, porém é intensificado após procedimentos cirúrgicos dentoalveolares, o que explica a forte associação entre exodontias e o desenvolvimento da ORN. No presente estudo, 79,17% dos pacientes foram avaliados pela equipe de odontologia previamente a RT, destes, 66,67% apresentaram foco de infecção em cavidade oral, entretanto apenas 41,67% realizaram a remoção de focos infecciosos previamente (Gráfico 1). A não realização do preparo odontológico esteve relacionada à urgência para iniciar o tratamento ou à ausência de condições clínicas. Após a RT observou que, 29,17% dos pacientes apresentaram foco de infecção e foram submetidos à remoção. Destes, 71,43% das ORNs surgiram no sítio da remoção de foco de infecção.

Alterações pós-radioterapia nos tecidos mineralizados, incluindo alargamento do espaço do ligamento periodontal, cáries de radiação e redução do fluxo salivar decorrente da destruição das células afinares, são amplamente descritas e contribuem para o aumento de risco infeccioso e na necessidade de intervenções odontológicas tardias (Munhoz et al., 2021).

Gráfico 1: Pacientes com avaliação pré RT, presença de foco de infecção e remoção de foco.

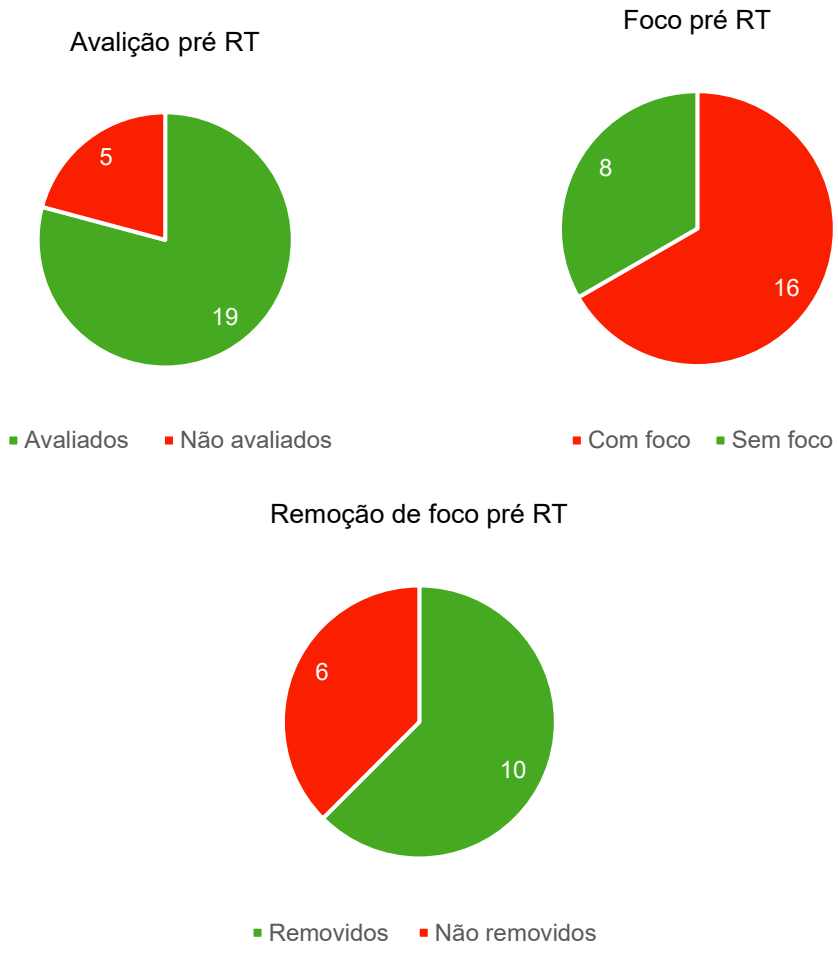

Fonte: Elaboração própria.

Gráfico 2: Pacientes com foco de infecção após a RT

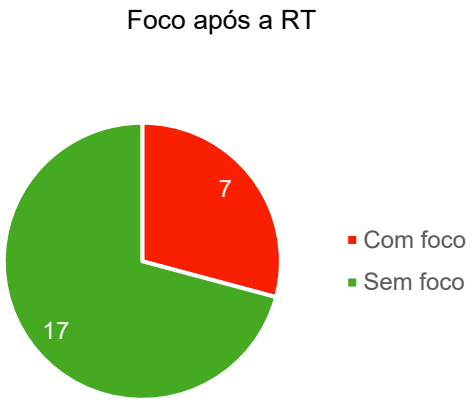

Fonte: Elaboração própria.

Embora este estudo tenha analisado a ocorrência de exodontias em diferentes momentos em relação à RT, não é possível estabelecer inferência causal ou associação estatística entre a realização de extrações dentárias e o desenvolvimento da ORN, uma vez que a amostra foi composta exclusivamente por pacientes que já apresentavam diagnóstico de ORN. A ausência de um grupo comparativo de pacientes irradiados sem ORN impede a análise de risco relativo e a avaliação da extração dentária como fator preditor independente, limitando as conclusões a uma descrição do perfil clínico e terapêutico dos pacientes acometidos. Na revisão sistemática realizada por Lajolo et al. (2021) demostrou uma taxa de ORN de 5,8% em pacientes submetidos a extrações dentárias após a RT, enquanto uma revisão prévia do mesmo autor (Lajolo et al., 2020) observou uma incidência de ORN de 2,2% em pacientes submetidos procedimentos cirúrgicos previamente a RT, mesmo na ausência de outros fatores de risco. Diante disso, pode-se considerar as extrações pós RT como um procedimento de risco para ORN. Entretanto, esses resultados contrastam com as descobertas de outra pesquisa, que não observaram diferenças estatisticamente significativas entre extrações realizadas antes e após a RT, e a ocorrência de ORN (Beaumont et al., 2020), reforçando o caráter multifatorial de doença.

Após o diagnóstico de ORN, 87,50% dos pacientes foram submetidos a tratamento cirúrgico para ressecção da lesão óssea, os quais 45,8% foram submetidos a mais de uma abordagem cirúrgica. Apesar disso, 50% mantiveram exposição óssea persistente, evidenciando a dificuldade de resolução completa da ORN. A literatura descreve a ORN como uma condição crônica, frequentemente refratária ao tratamento, mesmo diante de múltiplas abordagens cirúrgicas e adjuvantes (Chronopoulos et al., 2018)

A mandíbula foi a região mais acometida pela ORN (87,50%), seguido pela maxila (4,17%) e 8,33% dos pacientes apresentaram envolvimento de ambas as regiões. Esse predomínio mandibular é amplamente descrito e atribuído às particularidades anatômicas e ao suprimento sanguíneo mais limitado da mandíbula. Estima-se que cerca de 60% dos casos de ORN mandibular sejam pós-traumáticos, enquanto aproximadamente 40% ocorram de forma espontânea (Vahidi et al., 2020)

Entre as complicações mais graves da ORN, 12,50% dos pacientes evoluíram com fratura patológica (Gráfico 3). As manifestações clínicas da ORN podem variar desde exposições ósseas assintomáticas até quadros de dor, infecção secundária, fístulas crônicas e fraturas patológicas, além de comprometimento funcional da fala, mastigação e deglutição (Jin et al., 2020). Tais complicações podem impactar negativamente a continuidade e tolerância ao tratamento oncológico, contribuindo para piora do estado geral e redução da qualidade de vida (Chieng et al., 2021).

Gráfico 3: Complicações devido a ORN, laserterapia e óbitos

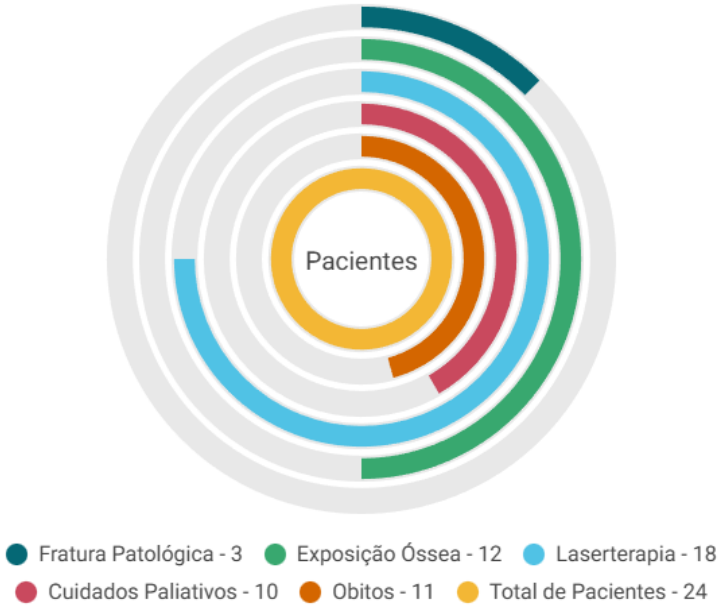

Fonte: Elaboração própria.

O tempo médio para aparecimento de ORN após finalizar a RT foi de 30,3 meses (IC95%: 18,0–42,7), com mediana de 18 meses (50% dos indivíduos com diagnóstico de ORN) (Gráfico 5). Esses achados estão de acordo com a literatura, que descreve a ORN como uma complicação que pode ocorrer em qualquer momento após a RT, porém é mais frequente diagnosticada nos três primeiros anos após o tratamento (Singh et al., 2023).

Estudo de Owosho et al. (2017), envolvendo 1023 pacientes tratamento com RT de intensidade modulada (IMRT), identificou incidência de ORN de 4,3% ao longo de 10 anos.

A incidência da ORN vem diminuindo progressivamente ao longo das últimas décadas, passando de aproximadamente 20% na década de 1940 para valores entre 3% e 8% a partir do final dos anos 1990, fenômeno atribuído principalmente aos avanços nas técnicas radioterápicas, como a IMRT, que permitem melhor conformação da dose tumoral e maior preservação dos tecidos saudáveis (Céspedes-Ajón; Amghar-Maach; Gay-Escoda, 2022).

Em relação a curva sobrevida geral, a média de sobrevida foi estimada em 8 anos e 6 meses (IC95%: 75,5–128,5). A mediana de sobrevida foi estimada em 11 anos e 6 meses (IC95%: 61,6–214,4), indicando que 50% dos indivíduos permaneceram vivos até esse tempo (Gráfico 6). Neste estudo, a sobrevida após diagnóstico de ORN foi de 5 anos e 3 meses (IC95%: 45,1–83,7), enquanto a mediana foi de 5 anos e 8 meses (IC95%: 25,4–114,6). Esses resultados contrastam com os achados de um estudo de coorte previamente realizado no mesmo hospital, envolvendo pacientes com perfil clínico semelhante de câncer de cabeça e pescoço, no qual a sobrevida global em cinco anos foi de apenas 30%, evidenciando um prognóstico significativamente mais desfavorável (Ferreira et al., 2021). A maior sobrevida observada no presente estudo, especialmente entre os pacientes que desenvolveram ORN, pode ser parcialmente explicada por um viés de sobrevivência, uma vez que o diagnóstico da ORN ocorre, em geral, após um período prolongado do tratamento radioterápico. Dessa forma, apenas pacientes que permanecem vivos por tempo suficiente após o tratamento oncológico têm a possibilidade de desenvolver e receber o diagnóstico dessa complicação tardia, o que pode justificar a maior estimativa de sobrevida observada nesse grupo. Esses resultados reforçam a necessidade de interpretação cautelosa dos dados de sobrevida em estudos que avaliam complicações tardias da radioterapia, bem como a importância do acompanhamento longitudinal a longo prazo dos pacientes oncológicos.

Neste contexto, a interpretação desses achados deve considerar as limitações inerentes ao delineamento do estudo, que incluem o número reduzido de prontuários analisados e o caráter retrospectivo da pesquisa, fatores que restringem a extrapolação dos resultados.Ainda assim, os achados contribuem de forma relevante para a compreensão do perfil clínico, terapêutico e evolutivo dos pacientes acometidos por osteorradionecrose, reforçando a importância do acompanhamento odontológico contínuo e de estratégias preventivas integradas em pacientes submetidos à radioterapia de cabeça e pescoço.

Gráfico 4: Curva de sobrevida livre de ORN após a RT

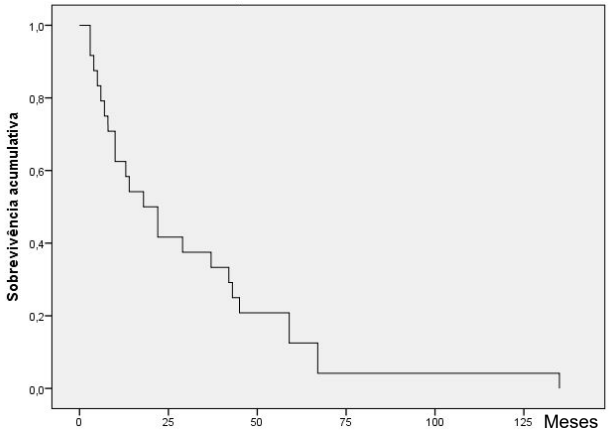

Gráfico 5: Curva de sobrevida global

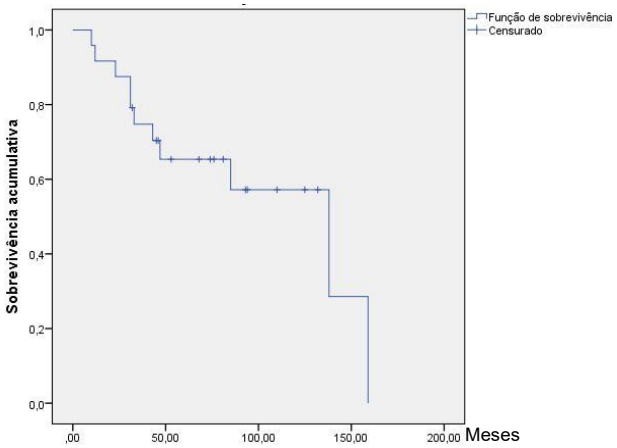

Gráfico 6: Curva de Sobrevida após diagnóstico de ORN

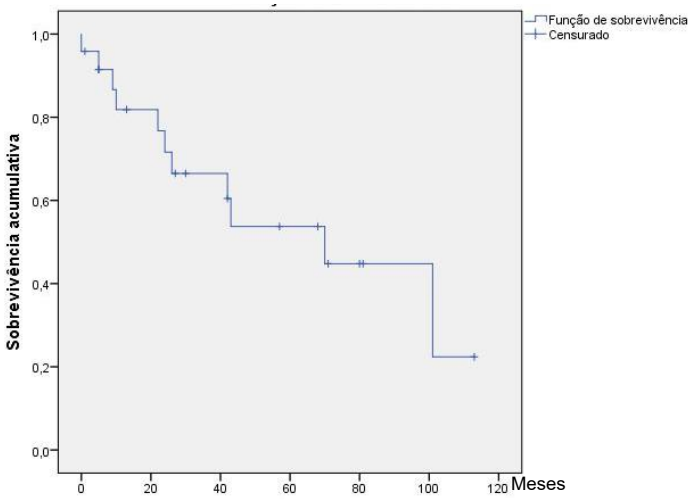

Fonte: Elaboração própria.

CONSIDERAÇÕES FINAIS

A ORN permanece como uma das complicações tardias mais desafiadoras associadas ao tratamento radioterápico de neoplasias malignas de cabeça e pescoço, impactando negativamente sobre a qualidade de vida, o prognóstico funcional e a sobrevida dos pacientes. Os achados deste estudo reforçam a condição multifatorial da ORN, fortemente associada à dose de radiação, hábitos de vida, condições bucais prévias e intervenções odontológicas.

Neste contexto, destaca-se a importância da integração precoce e continua da equipe odontológica ao cuidado multidisciplinar do paciente oncológico. O principal objetivo do tratamento odontológico antes da RT, é a identificação e remoção de focos de infecção em cavidade oral e, após a radioterapia, a prevenção, o tratamento de doenças dentárias

e dos efeitos adversos da radioquimioterapia. Embora os avanços nas técnicas radioterápicas, como a IMRT, tenham contribuído para a redução de toxicidade aos tecidos adjacentes, a ORN continua sendo uma complicação relevante, grave, de difícil resolução e com elevado custo assistencial.

Por fim, estudos futuros com amostras maiores e delineamentos prospectivos, são necessários para determinar a incidência da ORN, aprofundar a compreensão dos fatores de risco, padronizar condutas terapêuticas e contribuir para melhores desfechos clínicos e qualidade de vida dos pacientes oncológicos.

REFERÊNCIAS

BEAUMONT, S. *et al*. Timing of dental extractions in patients undergoing radiotherapy and the incidence of osteoradionecrosis: a systematic review and meta-analysis. **British Journal of Oral and Maxillofacial Surgery**, [S.L.], v. 59, n. 5, p. 511-523, jun. 2021. Disponível em: < https://www.sciencedirect.com/science/article/abs/pii/S0266435620305775>. Acesso em: 5 jan. 2026.

CARLO, S. D. *et al*. Timing for implant placement in patients treated with radiotherapy of head and neck. **La Clinica Terapeutica**, [S.L.], n. 5, p. 345-351, 5 out. 2019. Disponível em: <https://pubmed.ncbi.nlm.nih.gov/31612191/>. Acesso em: 20 out. 2024.

CÉSPEDES-AJÕN, C.; AMGHAR-MAACH, S.; GAY-ESCODA, C. Incidence of mandibular osteoradionecrosis (MORN) after intensity modulated radiotherapy (IMRT) versus 3D conformal radiotherapy (3D-CRT): a systematic review. **Medicina Oral Patología Oral y Cirugia Bucal**, [S.L.], v. 27, n. 6, p. 539-549, 2022. Disponível em: <https://pubmed.ncbi.nlm.nih.gov/36243999/>. Acesso em: 04 nov. 2024.

CHATURVEDI, P. *et al*. Outcome of Head and Neck Squamous Cell Cancers in Low-Resource Settings. **Otolaryngologic Clinics Of North America**, [S.L.], v. 51, n. 3, p. 619-629, jun. 2018. Disponível em: <https://pubmed.ncbi.nlm.nih.gov/29501327/>. Acesso em: 28 set. 2024.

CHIENG, C. Y. *et al*. Health related quality of life and patient concerns in patients with osteoradionecrosis. **British Journal Of Oral And Maxillofacial Surgery**, [S.L.], v. 59, n. 9, p. 1061-1066, nov. 2021. Disponível em:

<https://pubmed.ncbi.nlm.nih.gov/34325946/>. Acesso em: 6 nov. 2024.

CHRONOPOULOS, A. *et al*. Osteoradionecrosis of the jaws: definition, epidemiology, staging and clinical and radiological findings. a concise review. **International Dental**

Journal. [S.L.], v. 68, n. 1, p. 22-30, fev. 2018. Disponível em: <https://pmc.ncbi.nlm.nih.gov/articles/PMC9378891/>. Acesso em: 20 out. 2024.

EL-RABBANY M. et al. Interventions for preventing osteoradionecrosis of the jaws in adults receiving head and neck radiotherapy. Cochrane Database of Systematic Reviews. [S.l.], v. 5, n. 8, p. 327- 345, 20 nov. 2019. Disponível em: <https://pmc.ncbi.nlm.nih.gov/articles/PMC6953365/>. Acesso em: 5 nov. 2024.

FERREIRA. K. D. M. *et al*. Risk factors for survival after head and neck cancer: a cohort study in the south of Espirito Santo state. **Revista Científica do CRO-RJ (Rio de Janeiro Dental Journal)**, [S.L.], v. 6, n. 3, p. 72-78, Set-Dez. 2021. Disponível em: < https://revcientifica.cro-rj.org.br/revista/article/view/274>. Acesso em: 5 jan. 2026.

JIN, T. *et al*. Preoperative status and treatment of osteoradionecrosis of the jaw: a retrospective study of 252 cases. **British Journal Of Oral And Maxillofacial Surgery**, [S.L.], v. 58, n. 10, p. 276-282, dez. 2020. Disponível em: <https://pubmed.ncbi.nlm.nih.gov/32811730/>. Acesso em: 6 nov. 2024.

LAJOLO, C. *et al*. Osteoradionecrosis of the Jaws Due to Teeth Extractions during and after Radiotherapy: A Systematic Review. **Cancers (Basel)**, [S.L.], v. 13, n. 22, p. 1-12, nov. 2021. Disponível em: <https://pubmed.ncbi.nlm.nih.gov/34830954/>. Acesso em: 5 jan. 2026.

LAJOLO, C. *et al*. Tooth extraction before radiotherapy is a risk factor for developing osteoradionecrosis of the jaws: A systematic review. **Oral Diseases)**, [S.L.], v. 27, n. 7, p. 1594-1605, jun. 2020. Disponível em: <https://onlinelibrary.wiley.com/doi/epdf/10.1111/odi.13485>. Acesso em: 5 jan. 2026.

MATOS, L. L. *et al*. Latin American Consensus on the Treatment of Head and Neck Cancer. **JCO Global Oncology,** [S.l.], v. 5, n.10, p. 327-345, abr. 2024. Disponível em: <https://ascopubs.org/doi/10.1200/GO.23.00343>. Acesso em: 29 set. 2024.

MODY, M. D. *et al*. Head and neck cancer. **The Lancet**, [S.L.], v. 398, n. 10318, p. 2289-2299, dez. 2021. Disponível em: <https://www.thelancet.com/journals/lancet/article/PIIS0140-6736(21)01550- 6/abstract>. Acesso em: 29 set. 2024.

MUNHOZ, L. *et al*. Head and neck radiotherapy-induced changes in dentomaxillofacial structures detected on panoramic radiographs: a systematic review. **Imaging Science In Dentistry**, [S.L.], v. 51, n. 3, p. 223, 2021. Disponível em: <https://pmc.ncbi.nlm.nih.gov/articles/PMC8479433/>. Acesso em: 5 nov. 2024.

OWOSHO, A. A. *et al*. The prevalence and risk factors associated with osteoradionecrosis of the jaw in oral and oropharyngeal cancer patients treated with intensity-modulated radiation therapy (IMRT): the memorial sloan kettering cancer center experience. **Oral**

Oncology, [S.L.], v. 64, p. 44-51, jan. 2017. Disponível em: <https://pmc.ncbi.nlm.nih.gov/articles/PMC5560021/>. Acesso em: 6 out. nov. 2024.

RISTOW, O. *et al*. Osteoradionecrosis of the Jaw—Comparison between Bone and Soft Tissue Injury and Their Influence on Surgical Outcomes—A Retrospective Cohort Study. **Diagnostics**, [S.L.], v. 13, n. 3, p. 366, 18 jan. 2023. Disponível em: <https://pmc.ncbi.nlm.nih.gov/articles/PMC9914009/>. Acesso em: 29 set. 2024.

SINGH, A. *et al*. Osteoradionecrosis of the Jaw Following Proton Radiation Therapy for Patients With Head and Neck Cancer. **Jama Otolaryngology–Head & Neck Surgery**, [S.L.], v. 149, n. 2, p. 151, 1 fev. 2023. Disponível em: <https://pmc.ncbi.nlm.nih.gov/articles/PMC9912132/>. Acesso em: 4 nov. 2024.

VAHIDI, N. *et al*. Osteoradionecrosis of the Midface and Mandible: pathogenesis and management. **Seminars In Plastic Surgery**, [S.L.], v. 34, n. 04, p. 232-244, nov. 2020. Disponível em: <https://pmc.ncbi.nlm.nih.gov/articles/PMC7759426/>. Acesso em: 27 out. 2024.

WONG, A. T.T. *et al*. Symptom burden and dysphagia associated with osteoradionecrosis in long-term oropharynx cancer survivors: a cohort analysis. **Oral Oncology**, [S.L.], v. 66, p. 75-80, mar. 2017. Disponível em: <https://pmc.ncbi.nlm.nih.gov/articles/PMC5336132/>. Acesso em: 6 out. 2024.